(Aus der Prosektur des Krankenhauses r. d. J.)

Ueber gutartige Tumoren des Magen-Darmkanals.

(Mit einer Abbildung.)

Inaugural-Dissertation

zur

Erlangung der Doktorwürde

in der gesamten

Medizin, Chirurgie und Geburtshilfe

verfasst und einer

Hohen medizinischen Fakultät

der

Kgl. Bayer. Ludwig-Maximilians-Universität zu München

vorgelegt von

Joseph Max,
approb. Arzt aus Schweich a. d. Mosel.

München, 1905.
Kgl. Hof- und Universitäts-Buchdruckerei von Dr. C. Wolf & Sohn.

(Aus der Prosektur des Krankenhauses r. d. J.)

Ueber gutartige Tumoren des Magen-Darmkanals.

(Mit einer Abbildung.)

Inaugural-Dissertation

zur

Erlangung der Doktorwürde

in der gesamten

Medizin, Chirurgie und Geburtshilfe

verfasst und einer

Hohen medizinischen Fakultät

der

Kgl. Bayer. Ludwig-Maximilians-Universität zu München

vorgelegt von

Joseph Max,
approb. Arzt aus Schweich a. d. Mosel.

München, 1905.
Kgl. Hof- und Universitäts-Buchdruckerei von Dr. C. Wolf & Sohn.

Gedruckt mit Genehmigung der medizin. Fakultät der Universität München.

Referent: Herr Obermedizinalrat Prof. Dr. von Bollinger.

Meinem Vater.

Digitized by the Internet Archive
in 2026

https://archive.org/details/IA41549027_0022

Als Tumoren, Geschwülste, bezeichnet die allgemeine Pathologie eine ihrer mikroskopischen Zusammensetzung nach sehr wechselvolle Reihe von krankhaften Neubildungen, die weder nach der Seite der einfach hyperplastischen und entzündlichen Bildungen, noch nach derjenigen des Riesenwuchses und der Missbildungen eine scharfe Abgrenzung zulassen. Es fragt sich nun, was verstehen wir unter Neubildung. Es ist dies der Vorgang der Bildung neuer Gewebselemente selbst als auch das Produkt dieses Vorganges; die Neubildung kann physiologisch oder pathologisch sein. Physiologisch nennt man jene, die das physiologische Wachstum, sowie den Wiederersatz der im regelrechten Verlaufe des Lebens abgenützten Gewebselemente vermittelt. Unter pathologischen Neubildungen versteht man einmal die Regeneration, die die unter abnormen Bedingungen verlorenen Bestandteile des Organismus im Sinne der ursprünglichen Anlage vollständig oder unvollständig ersetzt, dann die Hyperplasie, das heisst die Vorgänge der einen Körperteil konstituierenden Gewebselemente, endlich dann die Neubildung Katexochen, das Neoplasma, Pseudoplasma, Gewächs, Aftergebilde. Das Aftergebilde ist ein Produkt, das durch äusseren Umriss oder die Vegetationsweise, mögen seine Elemente den dort normal zu erwartenden ähneln oder nicht, etwas Atypisches, der Idee des Organismus und seinen Funktionen Fremdes zur Erscheinung bringt.

Virchows Onkologie bildet die wissenschaftliche Grundlage unserer Kenntnisse und der neueren Begriffsbestimmung

des ausgedehnten Gebietes der Geschwülste. Homolog nannte er die Geschwülste, welche in ihrer Entwicklung dem Mutterboden, der Matrix, entsprechen, heterolog, wenn sie vom Typus der Matrix abweichen. Den homologen Geschwülsten gehört auch die Gattung der gutartigen Tumoren des Magen-Darmkanals an. Diese näher zu betrachten, soll nun die Aufgabe dieser Arbeit und zwar mit besonderer Berücksichtigung von drei Fällen gutartiger Tumoren des Magen-Darmkanals.

Bei den Tumoren des Magen-Darmkanals unterscheiden wir gutartige und bösartige. Zu den gutartigen gehören auch die hier zu beschreibenden Fälle, ein Myom des Magens, ein Myom des Ösophagus, ein Lipom des Dickdarms.

Die gutartigen Tumoren des Verdauungstraktus gehören zu den Seltenheiten. Es kommen Adenome, Lipome, Fibrome, Myome, Myxome, Angiome, Teratome vor, ferner Mischgeschwülste.

Die wichtigsten Geschwulstformen sind wohl die vier erstgenannten.

Die Adenome entwickeln sich entweder als breit der Schleimhaut aufsitzende Geschwülste oder als gestielte Polypen, die von den Lieberkühn'schen Drüsen des Darmes ausgehen und deren Bau entsprechen. Man trifft sie sowohl solitär als auch multipel; ihre Grösse variiert zwischen gerade wahrnehmbaren Knötchen und faustgrossen Knoten; was das Alter anlangt, so bevorzugen sie offenbar das jugendliche. Sie werden an allen Stellen des Darmes angetroffen, vornehmlich im Mastdarm. Besonders wichtig ist eine Form des Adenoms, die multiple Polypose, die auch familiär auftritt und ihren Sitz mit Vorliebe im Dickdarm hat, von dem sie wiederum das Rektum vorzieht. Zuweilen geht sie auch weiter bis zur Valvula Bauhini, ja selbst bis zum Magen hinauf. Port hat 1896 13 derartige Fälle zusammengestellt.

Aus der Bindesubstanzreihe sehen wir im Tractus intestinalis Fibrome, Lipome, Myome, welche meist in der Submukosa sitzen. Das Lipom ist wohl am häufigsten, das Fibrom am seltensten.

Nach Borst sind die Fibrome, wie die echten fibrösen Geschwülste überhaupt, umschriebene Tumoren, welche in die Organe eingelagert als kugelige Knoten, an der Oberfläche aber als Tuberositäten oder als Polypen gefunden werden. Ihr Wachstum ist in der Regel ein langsames, ohne dass dabei ein definitiver Abschluss gemacht wird. Zwischen die schon bestehenden Faserzüge schaltet sich die neue Geschwulstmasse ein und drängt sie auseinander; bei Wiederholung dieses Vorganges entsteht dann mit der Zeit nach v. Rindfleisch der vollkommen geschichtete Bau der Geschwulst, wobei dann das Nachbargewebe einfach verdrängt wird; an der Grenze bildet sich dann nicht selten eine bindegewebige Kapsel um die Geschwulst aus, welche als solche dann ein Produkt des Nachbargewebes darstellt. Hieraus erklärt sich auch, weshalb die fibrösen Geschwülste meist so circumskript sind und operativ leicht aus der Umgebung gelöst werden können.

Was die reinen Fibrome angeht, so finden sich diese sehr selten, dagegen ist die Mischform der Fibromyome häufiger. Heurtaux weiss nur von drei klinisch beobachteten und histologisch untersuchten Fällen zu berichten; in dem einen Fall befand sich der Tumor in Faustgrösse im Colon, während die beiden anderen im Rektum ihren Sitz hatten.

Heisig publizierte 1897 einen Fall von polypenartigem Dünndarmfibrom (Myxofibrom); einen weiteren Fall dieser Art vermochte er in der Litteratur nicht zu finden.

Dagegen haben Barnes und Bowlby zwei Fälle von Fibromen des Rektums beschrieben von Orangengrösse und zwei Pfund Schwere.

Hulke beobachtete ein Myxom, das wie ein Kragen den unteren Teil des Rektums umgab.

Das Lipom.

Littré hat zuerst den Namen Lipom in die Geschichte der Medizin eingeführt.

Das Lipom, auch wohl Adipom oder Steatom genannt, gehört in die Kategorie derjenigen Geschwülste, welche Virchow als histoide bezeichnet, d. h. solche, welche die Eigenschaft besitzen, von einem Mutterboden zu entstammen, welcher ein der Geschwulst gleichartiges Gewebe hat. Es ist also eine hyperplastische Geschwulst, die sich als eine exzessive Vermehrung des Fettgewebes innerhalb einer gewissen Lokalität darstellt. In der Regel tritt das Lipom circumskript auf als eine mehr oder weniger rundliche, die naheliegenden Teile überragende Geschwulst und, von diesen durch eine fibröse Kapsel getrennt, mit der Umgebung durch lockeres Bindegewebe zusammenhängt.

Der anatomische Bau des Lipoms unterscheidet sich nicht sehr von dem des normalen Fettgewebes; es besteht wie dieses aus Fettzellen und gefässhaltigem Bindegewebe, in dem von Reinhardt und anderen auch Nerven nachgewiesen wurden; das Fett ist von mehr öliger, flüssiger Beschaffenheit, es ist in wirklichen Zellen enthalten, die mit Membranen und Kernen versehen sind, und die sich von den Zellen des normalen Fettgewebes nur durch die viel beträchtlichere Grösse unterscheiden, was Verneuil zuerst gezeigt hat. Mehrere Fettzellen lagern dicht aneinander und bilden die sogenannten Fettträubchen, diese werden wiederum in grösserer Anzahl vereint von gefässhaltigem Bindegewebe umfasst und bilden einen der grösseren Fettlappen, aus denen sich das Lipom zusammensetzt. Das Lipom hat gewöhnliche rundliche Gestalt, zuweilen jedoch tritt es in mehr polypenartiger Form

zutage, es ist frei beweglich und oft nur durch einen dünnen Stiel mit dem Körper verbunden. Jene polypösen Bildungen gehören hierher, welche auf einer Wucherung und Fettgewebsbildung in den Gelenkzotten beruhen und die W. Müller wegen ihrer vielen Verzweigungen als Lipoma arborescens bezeichnet hat.

Das Volumen der Lipome ist ein sehr verschiedenes. Man hat Lipome von der Grösse eines Nadelkopfes bis zum Umfang eines Mannskopfes und darüber beobachtet. Vor allem weist die ältere Litteratur besonders grosse Fälle auf, in denen Fettgeschwülste geradezu enorme Grösse erlangt hatten bei einem Gewichte von 40 bis 50 Pfund. Cooper-Förster (Rusts Magazin, Bd. 44, Heft 2) berichtet von einem Tumor, der 55 Pfund schwer war. Lipome von diesen riesigen Dimensionen sind heute eine grosse Seltenheit geworden. Wegen der jetzt so günstigen Bedingungen bei Operationen nach Einführung der antiseptischen Wundbehandlung durch Joseph Lister und John Hunter ist das Bedenken der Patienten, sich einer Operation zu unterziehen, bedeutend herabgesetzt worden, so dass sie sich jetzt in ärztliche Behandlung begeben, ehe die Geschwulst so gross werden kann.

Was das Alter betrifft, so findet sich die Ansicht, dass das Lipom mit Vorliebe in den mittleren und höheren Lebensjahren aufzutreten pflegt, bestätigt. Besonders hat sich auch Virchow dahin ausgesprochen. Als prädisponierende Momente für die Entstehung der Lipome sind neben den verschiedenartigsten Reizen auch Lebensweise und Geschlecht genannt worden. Das Geschlecht scheint jedoch wenig Einfluss auf ihre Entwicklung zu haben, da wir sie bei Männern und Weibern gleich häufig finden. Bei Weibern entwickeln sie sich nach Eintritt der Menopause schneller. Ein reges Sexualleben ist der Bildung von Fettgewebe nicht günstig, denn bekanntlich verlieren männliche Tiere, was besonders an

Hirschen und Rehen beobachtet wurde, während der Brunst das Mark aus den Knochen (Alb. v. Haller) und Brutvögel sind meist ausserordentlich mager.

Litteratur: Nach Voigtel hat Sömmering 1804 schon ein Fettklümpchen des Darmes beschrieben, das die Grösse einer Erbse hatte, und Kahn ein Lipom von der Form und Grösse einer Haselnuss.

Meckel spricht 1818 ebenfalls von Lipomen des Darmes, in einem Falle redet er von einem Lipom der Speiseröhre, in einem anderen von einem Lipom des Duodenums und Dickdarms. Er betont schon, dass die Lipome des Darms scharf begrenzt und abgekapselt sind.

Schuh, 1851 lehrt, dass Fettgeschwülste in der Submukosa des Magens und in den Eingeweiden vorkommen. Durch Zerrung der Schleimhaut nehmen sie im Darmkanal vielfach die Gestalt von Polypen an.

Rokitansky (1861) macht in seiner Besprechung der Geschwülste des Darms das Vorkommen von Fettgewebe als rundliches, gelapptes, in das Darmlumen prolabiertes, submuköses Lipom von Bohnen- bis Hühnereigrösse aufmerksam.

Heschl hat festgestellt, dass Lipome des Darms in Form von polypenartigen Auswüchsen vorkommen.

Während Thoma das Vorkommen von Darmlipomen ausser acht lässt, hebt Klebs wieder hervor, dass auch im Darm, namentlich Dünndarm, Lipome vorkommen, wenn gleich nach seiner Auffassung das Fettgewebe nur spärlich und in unregelmässiger Verbreitung in der Submukosa vorkommt. Nach ihm ragen auch die Lipome in das Darmlumen als längliche oder kugelige Gebilde hinein, sind aber nicht gestielt.

Orth behauptet, dass besonders das Jejunum der Lieblingssitz für grössere Lipome sei.

Auch Birch-Hirschfeld ist dieser Ansicht, führt aber noch das Colon als Prädilektionsstelle für das Lipom an, wo

sie besonders durch Zerrung der Darmschleimhaut zu Invagination Anlass geben können.

Schmaus findet in der Darmwand manchmal Fibrome, Lipome und ziemlich häufig Myome.

Demgegenüber gibt wieder Ziegler den Fibromen und Lipomen den Vorzug im Darmkanal, seltener finden sich Myome.

Es mögen hier noch einige Fälle folgen, die mir aus der Litteratur, soweit sie mir zur Verfügung stand, bekannt sind.

Ribbert schreibt über ein kleines Lipom des Jejunums, das ca. taubeneigross in das Darmlumen hineinragt.

Derselbe Autor schreibt über ein kleines Lipom der Magenwand, das als heller, ovaler Tumor unterhalb der Schleimhaut in der Submukosa liegt.

Langemak berichtet von zwei Fällen von Darmlipomen, wovon das eine im Dickdarm, das andere im Magen sass (nach Resektion trat bei beiden Heilung ein).

T. Hiller teilt einen Fall von Lipom des Dünndarms mit, bei dem wegen eingetretener Invagination ein gangränöses, 40 cm langes Darmstück reseziert werden musste (Tod durch Peritonitis). Bei der Sektion fand sich als Ursache der Invagination in der Wandung der zuführenden Schlinge eine walnussgrosse Geschwulst, die von der Submukosa ausgegangen war und gegen die Darmlichtung vorsprang. Die histologische Diagnose lautete auf Lipom.

Verfasser dieses Beitrages konnte dann in der Litteratur im ganzen 22 einschlägige Fälle zusammenstellen, von denen die Mehrzahl ihren Sitz im Dickdarm hatte. Ihre Grösse variierte zwischen Haselnuss- und Faustgrösse. Bei 18 Fällen mit angegebenem Sitz befand sich das Lipom nur einmal sicher im Magen, einmal im Duodenum, viermal im Dünndarm, zwölfmal im Dickdarm inkl. Rektum; im Dickdarm

sassen besonders die grossen. Von den 22 waren 20 innere, zwei äussere. Virchow, der die letzteren zwei gesehen hat, nahm ihre Entstehung aus den Appendices epiploicae an. Die inneren (meist submukösen) Lipome sind nicht nur häufiger, sondern auch klinisch weit wichtiger. Sie sitzen der Darmwand bald breitbasisch, bald gestielt auf und zeigen keinerlei Neigung zu Bösartigkeit, können aber zu Verstopfung des Darmlumens, in anderer Form zu Vorfall des Mastdarms bezw. Invagination (neun Beobachtungen unter 20 Fällen) führen.

Malapert beschreibt ein Lipom, das vom freien Rande des S-romanum ausging und fast frei in die Bauchhöhle hineinragte; die Geschwulst hatte einen federkieldicken Stiel, ihr Gewicht betrug 6650 g. Es ist dieses das grösste Lipom derart, das mir aus der Litteratur bekanut ist.

Zenker spricht von Lipomen und Fibromen des Ösophagus, die von der Submukosa ausgehen.

Chenzinski teilt einen Fall von Lipombildung als Todesursache mit, der zu den äussersten Seltenheiten gehört. Der Fall war unter dem Titel „Darmeinklemmung“ berichtet. Bei einer unter den Erscheinungen der inneren Darmeinklemmung gestorbenen Manne ergab sich als Todesursache ein vollständiger Verschluss im Verlaufe des Ileums, welcher durch zwei Lipome hervorgebracht war, welche hart am Mesenterialansatz des Darmes zu beiden Seiten kugelförmig sich ausgebreitet hatten und in der Mitte durch ein Verbindungsstück zusammengehalten wurden.

Im Anfangsteil des Darmrohres sind die Lipome viel häufiger und sind sogar gegenüber den Lipomen des übrigen Verdauungstraktus als gar keine Seltenheit aufzufassen.

So hat Knoche eine Statistik der Fälle von Lipomen der Mundhöhle zusammengestellt und gefunden: Lipome der Lippen 7, des Zahnfleisches 1, des Gaumens 1, der Wange 9, der Zunge 14, des Mundbodens 9. In Bezug auf den Bau

bieten diese Tumoren insofern eine gewisse Besonderheit, als sie zuweilen mit cavernösem Gewebe vereinigt vorkommen. Sie liegen sämtlich unter der Schleimhaut.

Im Anschluss an diese Fälle möge ein homologer Fall folgen, der mir durch die Liebenswürdigkeit des Herrn Prof. Schmaus, (Prosektur, München, Krankenhaus r. d. I.), zur Beschreibung überlassen wurde.

I. Fall.

Makroskopischer Befund: Im Dickdarm, etwa 20 cm von der Valvula Bauhini entfernt, befindet sich ein etwa olivengrosses, gestieltes, weiches, mit glatter Oberfläche versehenes Gebilde; die Gefässe sind deutlich gezeichnet. Die Schnittfläche sieht weisslich aus.

Zur mikroskopischen Untersuchung wurden Sigittalschnitte angefertigt. Ein herausgeschnittenes Stückchen wurde nach Härtung in Formalin und aufsteigend in Alkohol in Paraffin eingebettet. Die mit dem Mikrotom geschnittenen Präparate wurden mit Hämatoxylin und Eosin gefärbt. Das Bild erinnert unter dem Mikroskop ausserordentlich an normales Fettgewebe, nur sind nicht nur die einzelnen Fettläppchen an Grösse wechselnd und teilweise viel umfangreicher, sondern auch die einzelnen Fettzellen selbst sind von unterschiedlichem Umfange und meist grösser als im normalen Fettgewebe. Am Rande sieht man eine etwas derbere Wand von fibrillärem Bindegewebe, von der aus einige einzelne Trabekel in die Tiefe reichen; die dazwischen gelegenen Partieen sind ausgefüllt mit alveolärem Bindegewebe. Das Ganze zeigt die typische Struktur einer reinen Fettgeschwulst (Lipom).

Das Myom.

Neben dem Uterus an erster Stelle wird wohl der Verdauungstraktus am meisten von Myomen befallen. Durch

Virchow, der diese Neugebilde zuerst als partielle Hyperplasien erkannte und dem wir auch die beste Beschreibung dieser Geschwülste verdanken, fingen die Myome an, allgemeines Interesse zu erregen. Steiner hat zuerst eine eingehende Arbeit über diesen Gegenstand veröffentlicht. Von Myomen des Magendarmkanals im engeren Sinne kann erst seit dem Jahre 1858 die Rede sein. Förster beobachtete um diese Zeit einen Fall von Fibroid des Muscularis des Ileums und schlug vor, die aus reinem Muskelgewebe bestehenden Geschwülste anatomisch von den echten Bindegewebsgeschwülsten zu trennen. Er wollte die Muskelfasergeschwülste Myoma genannt wissen, eine Bezeichnung, wie sie Virchow und Zenker schon für dergleichen Gebilde am Uterus aufgestellt hatten. So finden wir schon in der älteren Litteratur geschwulstartige Bildungen des Tractus intestinalis, die unter dem Namen der Tumores fibrosi, der Corps fibreux, Fleischgeschwülste — Rokitansky führte den Namen „Fibroide“ ein — bekannt waren und von denen manche in die Kategorie der Muskelfasergeschwülste zu rechnen sein dürften. Joh. Müller rechnete die Geschwülste zu den leimgebenden, weil er beim Kochen derselben jedesmal eine reichliche Menge Leim gewinnen konnte und nannte sie „Desmoide“.

Virchow war es, der als erster die sowohl für den Anatomen als auch für den Kliniker so wertvolle Einteilung der Magendarmmyome in innere und äussere entwickelt hat. Er hat uns die so schwierigen Wege zur Erforschung der Ätiologie und Histologie dieser Tumoren angebahnt, wie er auch endlich die Umwandlung der reinen gutartigen Myome in die maligne Mischgeschwulst der Myosarkome gelehrt hat. Virchow hat das Verdienst, die Gattung der Myome in die Litteratur der pathologischen Anatomie dauernd eingeführt zu haben. Die Geschwulst mit glatten Muskelfasern be-

zeichnete er mit „Myoma laevicellulare“, für die Muskelgeschwulst mit quergestreiften Fasern führte er den Namen „Myoma striocellulare“ ein. Für gewöhnlich werden jedoch die von Zenker eingeführten Bezeichnungen Leiomyom für erstere und Rhabdomyom für letztere gebraucht.

Zur Ätiologie der Myome.

Ziehen wir in Betracht, dass die quergestreiften Muskelelemente in unserem Körper bei weitem die glatten Muskelelemente überwiegen, muss es uns wundernehmen, dass trotzdem die Myome an der glatten Muskulatur weitaus den grössten Anteil nehmen. Gerade in neuerer Zeit haben die Myome des Darmtraktus wegen der Beobachtung so mannigfacher Varietäten unsere Aufmerksamkeit auf sich gelenkt. Was unseren Fall von Magenmyom betrifft, so ist es besonders merkwüdig und interessant, weil die Litteratur nur sehr wenige von dieser Grösse und eigentümlich gestielten Form, wie sie wohl öfters bei Uterusmyomen gefunden werden, aufweist. Ich möchte hier noch bemerken, dass wohl die äusseren Tumoren der Darmwand die Grösse zuweilen erreichen, selten aber die inneren. Es ist dies der grösste Tumor derart, der in den Münchener pathologischen Instituten existiert.

Bisher sind in der Litteratur 51 Fälle von Myom des Magendarmkanals bekannt, von denen auf den Magen 21, auf den Darm 30 fallen.

Nach Angabe Virchows und Kemkes soll diese Geschwulstgattung des Digestionstraktus am meisten den Magen betreffen. Schauen wir zurück auf die Statistik und bringen den Magen und den übrigen Darm sowie die Zahlen 21 und und 30 zu den Längen dieser Darmabschnitte in Proportion so wird allem Anscheine nach der Magen von diesen Affektionen bevorzugt. Nach Borst sind Darmmyome häufiger, als Magenmyome. Am Magen ist offenbar die Portio cardiaca,

welche sich häufig in relaxiertem Zustande befindet, für die Entwicklung der Myome ein locus minoris resistentiae.

Wenngleich auch Myome der Sexualorgane fast ausschliesslich beim weiblichen Geschlechte zu finden sind, so ist doch schwer zu sagen, wie es sich mit der Wahl in Bezug auf den Magendarmkanal bei den beiden Geschlechtern verhält. Sind doch beide Geschlechter in gleicher Weise den Schädlichkeiten, welche die Entwicklung dieser Tumoren veranlassen, resp. begünstigen sollen, ausgesetzt.

Flörsheim glaubt auf Grund von sieben gesammelten Fällen annehmen zu müssen, dass beim weiblichen Geschlecht diese Tumoren numerisch überwiegen. Nach Steiner waren unter 37 Fällen 18 männliche und 19 weibliche Individuen, so dass aus dieser Statistik so gut wie kein Schluss gezogen werden kann betreffs der grösseren Häufigkeit bei dem einen oder anderen Geschlechte.

Hinsichtlich des Alters der von Myomen befallenen Individuen muss ja zugegeben werden, dass die Jugend so ziemlich davon verschont bleibt. Eine bestimmte Altersgrenze lässt sich hier nicht ziehen. Virchow war der Anschauung, dass das Myoma laevicellulare eine ausschliessliche Eigentümlichkeit des höheren Alters sei, wovon keine einzige Form in der Jugend vorkommen soll. Nach Lubarsch kann die Entwicklung dieser Neubildungen am Tractus intestinalis nur in die zweite Lebenshälfte fallen. Er begründet seine Auffassung dadurch, dass unter zehn Fällen von Myom des Magen und Darmes acht auf ein Alter von 50—73 Jahren fielen, während nur zwei auf ein Alter unter 50 Jahren kamen. Lubarsch gegenüber steht Steiner. Bei 32 von ihm selbst beobachteten Fällen, bei denen ein Alter überhaupt angegeben war, fielen 16 Myome zwischen das 50.—80. Jahr, während es sich bei den übrigen 16 Fällen um jüngere Individuen von 17—49 Jahren handelte.

Wenn wir nach dieser Statistik beiden recht geben, ist jede Altersklasse in gleichem Masse betroffen. Ziehen wir nun ausserdem in Erwägung, dass die kleinen, oft zufällig bei der Sektion gefundenen Tumoren dieser Art ohne irgendwelche Symptome intra vitam getragen wurden, andererseits wie lange Zeit es bedarf, bis die Myome bei ihrem langsamen Wachstum einen solchen Grad von Beschwerden erreichen, dass die Patienten sich genötigt sehen, ärztliche Hilfe aufzusuchen, so müssen wir in dubio das erste Auftreten dieser Neoplasmen erheblich früher datieren.

Lockwood weiss sogar von einem, dem einzigen dieser Art in der gesamten Litteratur bekannten Falle zu erzählen, der auf einen congenitalen Ursprung der Muskelgeschwülste hindeutet und uns deshalb nur noch in der oben aufgestellten Behauptung bestärkt. Virchow bestreitet eine Congenität absolut.

Die Ursache der Entstehung der Myome ist noch nicht genügend aufgeklärt. Virchow wies zuerst auf die lokalen Reizungen hin, welche von aussen her die betreffende Muskelhaut erreichen und als ursächliches Moment gelten, und sprach zuerst den Gedanken aus, dass öftere Recidive der Krankheiten und immer neue analoge Irritation besonders geneigt sind, diese Geschwulstbildung anzuregen. Nach ihm gehen die Störungen besonders von der Schleimhaut aus, namentlich bei chronischen Katarrhen. So soll chronischer Magenkartarrh zu Magenmyom prädisponieren.

Als Ursachen, welche die Entstehung eines Darmmyoms vorbereiten, werden die verschiedenartigsten Umstände angesprochen; manche glauben alle möglichen Affekte, welche auf die Darmwand einen Reiz ausüben, ihren Teil an der Genesis dieses Leidens beimessen zu müssen. So sucht Winkel den den Leiomyomen beigelegten irritativen Charakter näher zu individualisieren, indem er bei der Entwicklung derselben

lediglich die allgemeine, auf congestiven Zuständen beruhenden Zirkulationsstörungen, wie Traumen, Entzündungen, gesteigerte Blutzufuhr als ursächliche Reize geltend machen will.

Gottschalk hält dagegen die Zirkulationsstörungen nur als prädisponierende Momente, denen sich noch anderweitige Reize, teils von der Arterienwand ausgehend, wie bei der Lues, teils von Blut stammende Reize parasitärer oder chemischer Natur sich hinzugesellen müssen, wenn ein derartiges Neoplasma sich bilden soll.

Während, wie oben gesagt, Virchow jede Möglichkeit einer Congenität der Myome in Abrede stellt, behauptet Cohnheim, dass alle Geschwülste, mithin auch die Myome, auf eine Unregelmässigkeit der embryonalen Anlage zurückzuführen seien. Er bezeichnet als Ursache ihrer Entstehung Wachstumskeime, die im embryonalen Leben beim Aufbau der betreffenden Gewebe oder Organe nicht zur Verwendung kamen. Ribbert sucht Cohnheims viel bestrittene Lehre insofern umzubauen, als er für das Zustandekommen der Geschwülste aus fötalen Abnormitäten nicht so sehr auf den embryonalen Charakter der versprengten Zellen Gewicht legt als auf die Loslösung aus dem organischen Zusammenhang.

Zur Histogenese der Myome.

Unter den Myomen des Magendarmkanals, die Virchow beschrieben hat, sind die Magenmyome die häufigsten; nach seiner Angabe bilden sie viel grössere Geschwülste als gewöhnlich beschrieben werden. Er teilt die Myome des Verdauungstraktus in innere und äussere extramuskuläre ein, wovon das innere, solange es noch klein ist, nach seiner Ansicht in der Submukosa gelegen ist, wo es eine etwas verschiebbare, lose Geschwulst darstellt, die kugelig oder flachrundlich, kirschen-, bohnen- oder mandelförmig erscheint. Bei längerem Wachstum schiebt sie die Schleimhaut vor sich

her und erscheint als ein harter, anfangs breit, später schmäler aufsitzender Polyp der Schleimhautseite.

Ähnlicher Natur ist unser Magenmyom (siehe Abbildung), wie wir noch später sehen werden.

„Die äusseren Myome," sagt Virchow weiter, „drängen sich umgekehrt in das subseröse Gewebe und treten allmählich, von der Serosa überkleidet, über die äussere Oberfläche der Magendarmwand hervor. Einmal fand sich ein stark kirschen-, ein andermal ein nussgrosses Myom in der Basis des Omentum, wo es wie eine vergrösserte Lymphdrüse erschien."

Orth spricht sich in seinem Lehrbuch folgendermassen aus: „Von der Muskelhaut können Myome und Fibrome ihren Ausgang nehmen, welche sich in der Regel bald von der Muskelhaut abheben und entweder nach dem Magendarmlumen zu (submuköse innere), oder nach der Bauchhöhle zu (submuköse äussere) prominieren. Erstere sitzen gern im Pylorusteil, letztere können verkalken."

Klebs schreibt: „Geschwulstartige Bildungen gehen aus der Muscularis des Magendarmkanals nicht selten hervor und entwickeln sich meist in der Submukosa. Allmählich treten sie polypös über die Oberfläche hervor, haben einen grösseren oder geringeren Gehalt an Bindegewebe, verkalken häufig und ähneln in allen Stücken den Uterusmyomen. Zuweilen finden sich Übergänge zur Sarkombildung."

Rokitansky spricht in seinem Lehrbuch nur von linsen- und bohnengrossen Myomen, die als verschiebbare Knötchen im submukösen Zellgewebe liegen und hauptsächlich in der Nähe der Cardia und der kleinen Kurvatur vorkommen.

Lebhaftes Interesse erweckte die neue Anschauung von Klebs mit seiner histogenetischen Lehre, der Gefässtheorie, wonach die Neubildung von glatten Muskelfasern parallel mit den Gefässen einhergehen soll und zwar dadurch, dass durch Proliferation des Binde- und Muskelgewebes der letzteren

Knötchen entstehen, die zu einem Myom später zusammenschmelzen.

Ähnlicher Auffassung ist Kleinwächter, „er schreibt nämlich den aus den Capillaren ausgewanderten Rundzellen die Hauptrolle bei der Myombildung zu, welche sich in Bindegewebs- und Muskelzellen umwandeln und schliesslich die capillären Gefässe zur Degeneration bringen sollen. Der primäre Myomknoten soll sich dann an Stelle der capillaren Gefässe bilden.“

Rösger behauptet mit Klebs, dass die Muskulatur der kleinsten Arterien die Geschwulstmatrix für die Myome abgibt. Nach Gottschalk gehen die Myome von den grösseren Arterien aus. In der That sehen auch die kleinsten Myomknoten bei makroskopischer Betrachtung so aus, wie Querschnitte grösserer Gefässe mit verdickter Wandung. (Proliferation der Adventitia und Intima).

Zur pathologischen Anatomie und Pathologie der Myome.

Ziehen wir zunächst das Verhalten der Myome des Magendarmkanals, ihre Lage im allgemeinen, ihre äussere Form in Betracht, da diese doch in engem Zusammenhang mit der Entwicklung der Myome stehen. Nach Virchow unterscheiden wir interstitielle, innere und äussere Magendarmmyome, je nachdem sie innerhalb der Muscularis liegen oder die Mukosa oder endlich die Serosa vorstülpen. Nach ihm sind die äusseren Darmmyome ebenso häufig wie die inneren. Die Veränderungen, die ein solches Myom eingehen kann, bestehen in Gefässbildung, Ödem und Hämorrhagien, ferner in Erweichung und Bildung cystischer Räume. Der Stiel der Myome kann muskulös bleiben, bindegewebig degenerieren, oder aber vollkommen verloren gehen. In letzterem Falle tritt oft exzessives Wachstum auf, während bei erhaltenem Stiel das Wachstum meist ein begrenztes ist, und

hierin liegt eben die Eigenart dieses Tumors, dass er bei erhaltenem Stiel sich zu solcher Mächtigkeit entwickelt hat.

Das Myom an und für sich kommt zunächst als ein winziges Knötchen innerhalb des Stratum musculare zum Vorschein. Es bildet sich eine knotige Anschwellung und Kontinuität der Muskelhaut. Beim weiteren Wachstum schiebt es nur nach und nach die es zusammensetzenden Elemente vor sich her. Bis zu einer bestimmten Grösse angewachsen, etwa Erbsen- bis Bohnengrösse, kann der Tumor stationär bleiben, oder auch eine kalkige Metamorphose eingehen. Als solcher ist er von einer lockeren Bindegewebskapsel umhüllt und lässt sich sehr leicht aus seiner Lage ausschälen.

Die Myome des Verdauungstraktus zeigen, soweit sie sich klinisch bemerkbar machen, in erster Linie die Symptome der Verstopfung, und zwar im Anfang mehr die eines incompleten als completen Verschlusses. Der complete Verschluss tritt oft plötzlich auf, zeigt aber charakteristische Unterbrechung, während welcher oft vollkommenes Wohlbefinden vorhanden ist. Sodann sind bei den inneren Myomen des Magens und des Rektums schwere Blutungen nachweisbar, welche aber bei den gleichen Tumoren anderer Darmteile vermisst werden. Von den inneren Myomen sind die des Dünndarms nicht nur die häufigsten, sondern auch die gefährlichsten. Die äusseren Tumoren des Magendarmrohres erreichen weitaus grösseren Umfang und rufen anfänglich nur die Symptome der Zerrung und Verziehung hervor, ohne die Passage zu stören; später treten dann zu ihnen die Erscheinungen der Kompression, die am bedeutendsten sind bei den Muskelgeschwülsten des Mastdarmes, am geringsten bei den äusseren Myomen des Magens. — Als ein schwerer Fall dieser Art muss auch das Myom des Ösophagus bezeichnet werden, worauf ich wieder zurückkommen werde. — Von den durch innere Myome hervorgerufenen Stenosen unter-

scheiden sie sich dadurch, dass keine freien Intervalle eintreten. Während bei den äusseren Myomen des Magens niemals Magenblutungen beobachtet wurden, sind solche bei den äusseren Myomen des Darms manchmal vorhanden. Die geringsten Belästigungen machen die äusseren Myome des Magens trotz ihrer zuweilen so erstaunlichen Grösse; dann folgen dem Grade der Erscheinungen nach die äusseren Myome des übrigen Darmes, etwa in der Reihenfolge Dickdarm, Dünndarm, Duodenum; die schwersten Symptome bieten die Myome des Rektums.

Unter den anatomisch beobachteten Fällen finden sich mehr innere als äussere Myome, unter den klinischen Beobachtungen überwiegt die Zahl der äusseren Myome weitaus die Zahl der inneren. Die Gefahren der inneren Myome sind nicht grösser und nicht kleiner als die der äusseren, denn alle Myome des Magendarmkanals führen, wenn sie wachsen und zu einer bestimmten Grösse gelangt sind, zum Tode. Steiner führt 24 Fälle von operierten Myomen des Tractus intestinalis an, von denen 19 geheilt wurden, 5 starben.

Nachdem hierdurch in kurzem des Begriffes „Myom“ und seiner Einführung in die Litteratur gedacht ist, sei es mir noch gestattet, hier einige seltene Fälle von grösseren Magendarmmyome, welche auch für unsere Fälle, die hier beschrieben werden sollen, in Betracht kommen und die ich deshalb nicht unerwähnt lassen möchte, folgen zu lassen.

Vogel ist nach Virchow der erste, der eine derartige Geschwulst beschrieben hat. Bei der Sektion eines 44jährigen Taglöhners, der an einem Nervenleiden gestorben war, zeigte sich am Magen und zwar an der kleinen Kurvatur gegen die Cardia hin ein pathologisches Produkt von der Grösse und Form einer Mandel. Es lag unter der Schleimhaut, war von weisslicher Farbe, seine Konsistenz war eine mittlere. Äusserlich war es mit Zellgewebe umhüllt und dadurch mit

dem umgebenden Gewebe verbunden. Eine deutlich umgebende Membran fehlte. Das Innere der Geschwulst glich ganz dem äusseren. Sie erschien auf dem frischen Durchschnitt milchweiss, hatte dieselbe Konsistenz wie die Oberfläche und war ganz homogen. Sie war sehr straff und spröde und liess sich nicht wie Bindegewebe ausdehnen, ohne zu zerreissen.

Unter dem Mikroskop sah man Spuren von Blut gefüllten Gefässen, doch war sie blutarm, die histologische Zusammensetzung erschien nicht ganz deutlich. Bei genauer Betrachtung sah man in der herausgeschälten Masse sehr viele Zellenkerne und Kernkörperchen, dann einzelne sehr zarte, ziemlich lang gestreckte Fasern, von denen vielen noch Zellkerne aufsassen, Bindegewebe fehlte gänzlich. Durch Essigsäure wurden die breiten Fasern blässer, verschwanden allmählich fast ganz und die Kerne traten deutlich hervor. Man konnte sich überzeugen, dass diese organischen Muskelfasern vollkommen identische Fasern waren, die parallel nebeneinander lagerten und die ganze Geschwulst ausmachten.

Ein zweiter Fall von einem merkwürdigen fleischigen Polypen des Magens ist von Al. Monro beschrieben worden. Virchow bezeichnet denselben als die grösste Bildung dieser Art, die er je gesehen hat. — Bei einem Manne, der an multipler Tuberkulose der Lungen, des Gehirns, der Nieren und Leber, sowie an multiplem Tumor albus der Gelenke zu Grunde gegangen war, sass dicht unter der Cardia neben der kleinen Kurvatur eine ovale, etwas hügelige Geschwulst von 6 cm Länge, fast 3 cm Höhe und 4 cm Breite in der Mitte. Sie war von der Schleimhaut überkleidet, zeigte aber in der Mitte eine quere Furche, in welcher eine rundliche Öffnung sich befand; durch diese gelangte man in einen dattelförmigen Raum von 2,6 cm Länge, 1 cm Höhe und 1,8 cm Breite, in welcher ein Gewürznelkenköpfchen lag, die Wand der Höhle war ziemlich glatt und nicht von Schleimhaut,

sondern von dichtem Bindegewebe ausgekleidet. Auf einem Durchschnitt sah man deutlich, dass die Höhle in der Submukosa lag und dass ihr Boden noch durch eine fibröse Schicht von der Muscularis getrennt war. Letztere war an dieser Stelle im höchsten Masse verdickt, sie umgab die Höhle zu drei Vierteln in einer Dicke von 0,8—2,0 cm als eine lappige, weisse, sehr derbe, faserig aussehende Masse, welche mikroskopisch fast ganz aus glatten Muskelfasern bestand. Schon mit blossem Auge konnte man Faserzüge von der Muskelhaut in diese Schicht verfolgen. Die Basis der Geschwulst war enger, so dass das Ganze einem Pilz mit umgeklappten Rändern glich. Die übrige Magenschleimhaut war mässig verdickt, runzelig, hügelig, die Muskelhaut sonst normal.

Weiterhin ist ein Magenmyom von seltener Grösse von Kunze beschrieben worden, wobei es sich um einen 52 Jahre alten Fabrikarbeiter handelte, der seit 14 Jahren an mässigen Schmerzen litt, die als anfallsweise auftretendes Brennen in der Mitte des Leibes beschrieben wurden. Vor vier Jahren wurde in der Nabelgegend eine Geschwulst bemerkt, welche seitdem langsam aber stetig gewachsen ist. Für die Diagnose eines Magentumors fehlten Anhaltspunkte gänzlich. Bei der Operation zeigte sich ein von der Cardia ausgehender Tumor von mässig fester Konsistenz, der sich durch seinen Blutreichtum auszeichnete und eine Länge von 10 cm, eine Breite von 7 cm hatte, bei einem Gewicht von 251 gr. Seine Gestalt war eine eiförmige, etwas glatt. Die Oberfläche war stark höckerig. Die grossen Höcker zeigten wieder eine grössere Anzahl kleiner Höcker. Der Tumor war überzogen von einer dichten, weisslichen, spiegelnden Membran. An einer Stelle zog sich dieselbe in einen kurz abgeschnittenen Strang aus, an welchem sich Unterbindungsfäden fanden. Auf derselben Fläche des Tumors fanden sich noch Fettläppchen in einem $4^1/_2$ cm langen und 1 cm breiten Strange. Unmittelbar daneben

war die glatte den ganzen Tumor umschliessende Membran abgeschnitten und die Oberfläche des Tumors wurde für eine Strecke von 3 cm Länge und 1½ cm Breite von Gewebsformen bedeckt, welche scheinbar in der Randzelle bindegewebiger Natur waren, während der grössere innere Abschnitt eine unverkennbare Schleimhaut mit Falten und Grübchen repräsentierte. Die Fixation dieser Schleimhaut an den Tumor war um so fester, als dieselbe an einer Stelle zu einem 1 cm tiefen Recessus gegen die Masse des Tumors hin ausgezogen wurde. Auf dem Durchschnitt erschien der Tumor zusammengesetzt aus einem sehr wirren Geflecht grauroter Fasern. Im inneren war die Bildung von Knoten, wie sie an der Oberfläche hervortraten, weniger deutlich. Die Züge des Tumors waren in den verschiedensten Richtungen getroffen. Sie zeichneten sich sämtlich dadurch aus, dass sie ein ausgesprochen spongiöses Aussehen besassen. Der Grad dieser Spongiosität war variabel. An einigen Stellen hatte man vollkommen den Eindruck eines Angioms, an anderen mehr den einer dichten Bindegewebsgeschwulst. Die Höcker, welche an der Oberfläche erschienen, waren im Tumor durch wenig deutliche Bindegewebszüge für kurze Strecken getrennt, später verschmolzen die Massen wieder. Das Zentrum des Tumors war sehr blutreich.

Mikroskopisch sah man bei schwacher Vergrösserung ein dichtes Flechtwerk von Zügen glatter Muskelfasern, bald bunt durcheinander gewirrte Balken, bald mehr schleifenförmig umbiegende Züge, in deren Mitte dann ein senkrecht dazu verlaufendes quer getroffenes Bündel lag. Bei starker Vergrösserung fand man, dass die Faserzüge aus den für die glatten Muskelfasern charakteristischen Spindelzellen mit Stäbchenkernen bestanden. In den Zwischenräumen sah man an einigen Stellen nur sehr spärliches, an anderen Stellen wieder etwas reichlicheres Bindegewebe.

Verfasser dieses Beitrages hält diese Neubildung für das grösste bis dahin beschriebene Myom des Magens. Jedoch ist schon im Jahre 1886 von Perls-Neelsen ein 6 Kilo schweres Magenmyom erwähnt, das den Magen tief ins Becken hinabzog.

Im Jahre 1895 macht v. Erlach von einem grossen Myom des Magens Mitteilung, das von der Vorderseite des Magens von der kleinen Kurvatur ausgegangen war und, vom vorderen Netzblatt bedeckt, vor den Colon transversum gelegen war, wobei es fast den ganzen Bauchraum eingenommen hatte. Das mannskopfgrosse Myom war ohne Eröffnung des Magens mittelst Laparotomie entfernt worden und hatte ein Gewicht von 5400 g. — Ebenfalls aus dem Jahre 1895 stammt das im Greifswalder pathologischen Institute aufbewahrte Magenmyom, dessen schon oben Erwähnung getan wurde.

Borrmann beschreibt aus dem pathologischen Institut zu Breslau einen mächtigen Tumor der Magenwand (Myom), der in der Mitte der grossen Kurvatur seinen Ursprung genommen hatte und sich nur circa walnussgross in das Magenlumen entwickelt hatte, während seine hauptsächliche Ausdehnung nach aussen erfolgte zwischen den Blättern des grossen Netzes.

In demselben Jahresbericht von Virchow-Hirsch 1900, woher dieser eben beschriebene Fall stammt, ist pag. 675 die Rede von einem mannskopfgrossen Tumor (Myom) des Magens, der exstirpiert wurde (Heilung).

Aus dem pathologischen Institut in Rom vervollständigt Caminiti die Statistik der Magendarmmyome an einem Fall. Im vorliegenden Falle nahm der nussgrosse Tumor, der mit Schleimhaut überdeckt war, seinen Ausgang vom Pylorusringe, obdurierte das Lumen des Pylorus und hatte zu einer bedeutenden Gastrektasie geführt. Das Eigentümliche an diesem

Falle ist der Umstand, dass er während des Lebens keinerlei Erscheinungen gemacht hatte.

W. Kemke berichtet 1897 über einen tödlich verlaufenen Fall von Myoma ventriculi folgendes: Eine 70jährige Frau, früher kerngesund, hatte 18 Tage vor ihrer Aufnahme ins Krankenhaus abundante Blutung, seitdem fühlte sie hochgradige Schwäche. Brustorgane sind gesund, kein Tumor ist palpabel, Milz und Leber sind nicht vergrössert, kein Ascites ist vorhanden, Ösophagusvaricen und Aortenaneurysma waren ausgeschlossen. Ein Ulcus ventriculi erschien am wahrscheinlichsten. Die Autopsie ergab eine 10 cm lange, 8 cm breite, $5^1/_2$ cm hohe und breite Basis der kleinen Kurvatur aufsitzende Geschwulst in der Submukosa, die sich als Myom erwies, von zahlreichen Cysten durchsetzt, in einer derselben ein arrodiertes Gefäss, vermutlich die Ausgangsstelle der tödlichen Blutung.

Nach Virchow und Steiner sind bisher 23 Magenmyome beschrieben worden, wovon 14 ihre Entwicklung nach dem Mageninnern nahmen.

Kunze berichtet über ein faustgrosses, subseröses Myom des Magens, welches von Rupprecht bei einem 52jährigen Manne mit Resektion der Magenwand exstirpiert wurde. Der Tumor war höckerig und entsprang breitbasisch an der vorderen Magenwand. (Patient starb acht Tage nach der Operation an Pneumonie.)

Sangalli endlich berichtet schon 1860 von 48jähriger Frau, bei der sich auf der äusseren Oberfläche des Magens in der Nähe des Pylorus eine birnförmige, gestielte Geschwulst von der Grösse eines kleinen Hühnereies und leicht höckeriger Oberfläche befand, welche vom Peritoneum überzogen war, von ziemlich harter Konsistenz und beim Zufühlen crepitierte. Ihr Gewebe war weisslich, mit gelblichen Punkten, wenig gefässreich und ähnelte dem der fibrösen Körper des Uterus.

— Mikroskopisch bestand sie grösstenteils aus fibrösem Gewebe, doch befanden sich darunter organische Muskelfasern und an den gelblichen Punkten Kalkkörner.

Myome des Darmes.

E. Lexer hat sechs Fälle in der Litteratur zusammengestellt, bei welchen das Wachstum der Geschwulst in das Lumen des Mastdarms hinein in Form einer gestielten, mit Schleimhaut bekleideten polypösen Geschwulst verfolgt werden konnte. Drei Fälle stellte er zusammen, wo die Myome im Bereiche des Bauchfelles, vom Mastdarm ausgehend, in die Bauchhöhle hineinragen. Zwei seltene Fälle von Mastdarmmyom stellte er fest, wo der Tumor seinen Ausgang von der hinteren Rektumwand nimmt und sich nach aussen in die Kreuzbeinhöhle hinein entwickelt; einer dieser letzten Fälle hat Lexer selbst beobachtet und mit Erfolg operiert.

Rokitansky erwähnt ebenfalls derartige Geschwülste von namhafter Grösse, welche nach der Bauchhöhle hervorhängen und Ausbuchtungen der Darmhöhle veranlassen. Förster hat nur kleinere Geschwülste dieser Art gesehen und beschreibt einen solchen Fall von äusserem Myom des Ileums. Virchow schreibt von einem Fall von Myom des Darmes, das sich in seiner Sammlung befindet, wo der Tumor nur die Grösse eines Kirschkerns erreichte, leicht abgeplattet ist, aber sonst sehr scharf begrenzt und von glatter Oberfläche ist und in der Submukosa der Pars transversa duodeni gelegen ist. Die Geschwulst hängt mit der Muskelhaut zusammen, fühlt sich sehr hart an, ist wegen ausgedehnter Verkalkung schwer zu unterscheiden, besteht aus einem dichten Filz von Faserzügen und zeigt mikroskopisch an einzelnen Stellen noch deutliches Muskelgewebe, überwiegend jedoch induriertes Bindegewebe, in welchem eine zum Teil kleinkörnige, zum Teil balkige Verkalkung stattgefunden hat.

Berg berichtet von einem Myom des Rektums, das von dessen hinterer Wand ausging und extraperitoneal gelegen war.

Über zwei Fälle, wo die Myome von dem mit Peritoneum bedeckten Teile des Rektums ausgingen, berichtet in dem einen Fall Westermark, wo der Tumor Kopfgrösse erreichte, in dem anderen Senn, wo die Geschwulst das ansehnliche Gewicht von zwölf Pfund ergab.

Steiner gibt eine sehr eingehende Erörterung der Myome des Magen-Darmkanals, welche er an drei auf der Prager und Grazer chirurgischen Klinik beobachtete und genau berichtete Fälle anschliesst. Von diesen hat der erste die Diagnose Myoma sarcomatosum jejuni, der zweite äussere Myom des Magens, der dritte Myom des Wurmfortsatzes, von welchem der letzte der erste bis jetzt beobachtete Fall dieser Art ist. Daran schliesst sich die Beschreibung von 58 in der Litteratur bekannten Fällen bezw. Präparaten des Grazer pathologisch-anatomischen Museums. Auf dieser Basis wird eine eingehende Erörterung der Klinik dieser Neubildungen gegeben.

Poirier schreibt über ein Fibromyom des Magens bei einem 50jährigen Manne, bei dem von mehreren Ärzten die Diagnose auf Pyloruskrebs gestellt worden war, weil thatsächlich auch alle Symptome dafür sprachen. Bei der Laparotomie wurde nichts anderes gefunden als ein den Pylorus verengerndes kleinhaselnussgrosses Fibromyom, das exzidiert wurde. Patient wurde nach der Operation wieder gesund.

Samter weiss 1904 über ein Myom des Pylorus zu berichten: Bei einer 49jährigen Patientin, die seit einem Jahre an Magenbeschwerden gelitten hatte, musste die Resectio Pylori vorgenommen werden, weil die Geschwulst an der Hinterwand des Pylorus sass. Makroskopisch hatte die Geschwulst die Grösse einer Bohne und gehörte der Muskelschicht des Pylorus an; mikroskopisch stellte sich die Ge-

schwulst als typisches Leiomyom heraus. Die Nachbarpartieen der den Ausgangspunkt bildenden inneren Muskelschicht zeigten sich im Zustande der Hyperplasie.

Geissler liefert einen Beitrag von Myoma jejuni, das zur Stenosierung des Darms geführt hatte. Es handelte sich um eine im zweiten Monat gravide Frau von 28 Jahren, die an unstillbarem Erbrechen erkrankt war. Die Kranke starb nach wenigen Tagen an Kollaps. Die Sektion ergab im Jejunum, 10 cm von dessen Anfangspunkt entfernt, einen in das Innere des Darms vorspringenden Tumor von mittelderber Konsistenz, welcher das Darmlumen auf Kleinfingerdicke verengte. Derselbe hatte eine breite Basis, eine fast kugelige Gestalt, die Kuppe der Neubildung wies mehrere abgerundete Höcker auf. Die Schleimhaut des Darmes ging faltenförmig auf die untere Partie desselben über. Mikroskopisch zeigte sich die Serosa in narbiges Gewebe umgewandelt, während der Tumor selbst die Struktur eines Myoms zeigte.

Dolore (Virchow-Hirsch, Jahresberichte 1899) berichtet von einem Falle von Invagination eines Dünndarmmyoms, wobei nach Resektion Heilung erfolgte.

F. Westermark beschreibt einen Fall von Myoma recti bei einer 49jährigen Frau, das seit anderthalb Jahren bestand und die schwersten Symptome machte. Die Laparotomie ergab einen mannskopfgrossen Tumor von unregelmässig abgerundeter Form, schwarzrot, glatt, hie und da etwas uneben, nirgends papillös; derselbe zeigte Fluktuation, war sehr abbrüchig infolge abundanter Blutung. Bei der Lösung einer Adhärens an einer Dünndarmschlinge barst sie in einer Länge von 4 cm schräg über den freien Rand des Darmes hin. (Die Patientin starb fünf Tage nach der Operation an den Erscheinungen von Ileus und Peritonitis.)

Einen offenbar sehr seltenen Fall stellt das von Lode beschriebene, mehr als faustgrosse subseröse Myom des Jeju-

nums bei einem 66jährigen Manne dar. Der höckerige Tumor ging von einer Schlinge des Jejunums aus, war rechts mit der Darmbeinschaufel verwachsen, enthielt im Innern alte und frische Blutungen und verjauchte Stellen nebst eingedicktem Kote. Mit dem Darme hing der Tumor durch einen kurzen hohlen Hals zusammen, so dass es sich um eine Art von Wandausstülpung handelte, welche durch Geschwulstwucherung der Ringmuskulatur kompliziert war.

Rosi bereichert die bereits von dem französischen Autor Heurtaux aufgestellte, zehn Fälle umfasseude Statistik der Myome des Darmes durch einen weiteren Fall. Derselbe ist um so merkwürdiger, als es sich um eine Hernie des Wurmfortsatzes handelte; von den glatten Muskelfasern des letzteren hatte der nussgrosse, nicht polypöse Tumor seinen Ursprung genommen. Nicht der Tumor war die Ursache der Hernie, sondern in einer aus dem Wurmfortsatz des Coecums gebildeten Hernie hatte sich, vielleicht durch Insulte veranlasst, das Myom entwickelt.

V. Lieblein weiss aus der Wölfer'schen Klinik über einen Fall von äusserem Leiomyom des Dünndarmes bei einer 29jährigen Frau zu berichten, das eine Genitalgeschwulst vorgetäuscht hatte. Bei der Operation erwies es sich als eine kindskopfgrosse, dem Dünndarm breitbasisch aufsitzende Geschwulst. (Patientin konnte geheilt entlassen werden.) — Über die Histogenese der Darmmyome brachte der Fall keine neue Aufklärung. Es liess sich nur feststellen, dass die Längsmuskulatur des Darmes die Matrix für die Geschwulst abgegeben hatte.

Röder schreibt 1903 von einem Myom des Darmes bei einem 87jährigen Mann. Die cystische Geschwulst des Bauches war über kindskopfgross. In der Tat ergab die Sektion einen mit einer Cyste im Zusammenhang stehenden Tumor von der Grösse eines Kindskopfes, der von einer Stelle des

Dünndarmes ausging und denselben an der Verwachsungsstelle trichterförmig ausgezogen hatte. Die mikroskopische Untersuchung ergab ein typisches Myom laevicellulare.

Steiner hat kürzlich 58 Fälle (siehe oben) von Myomen des Magendarmtraktus zusammengestellt, von denen die eine Hälfte klinisch beobachtet wurde, die andere Hälfte nur als pathologisch-anatomische Präparate beschrieben wurden. Wie schon erwähnt betreffen 28 davon den Magen, 30 den Darm, von letzteren 16 den Dünndarm, 14 den Dickdarm mit Rektum. Heurtaux führt dann, grösstenteils auf Steiners Zusammenstellung gestützt, 32 Fälle von Myomen des Darmes an; 16mal sass das Myom im Dünndarm (drei im Duodenum, zwei im Jejunum, zehn im Ileum, einmal war der Sitz nicht genauer angegeben); zweimal sass es in der Regio ileocoecalis, einmal im Appendix, viermal im übrigen Colon, achtmal im Rektum. 27 von Steiners Fällen sind innere, davon 19 am Darm (einer davon des Processus vermiformis), 24 äussere, davon elf am Darm. Der Form nach können wir bei beiden, inneren und äusseren, breit aufsitzende und gestielte unterscheiden. Die inneren Myome bleiben in der Regel kleiner als die äusseren; erstere sind bis ein Pfund, letztere bis 14 Pfund Schwere gefunden worden, doch erreichen nur die nichtgestielten solche hohen Grössenwerte. Die äusseren Myome kommen an allen Stellen der Circumferenz des Darmes vor; die äusseren Myome sind zuweilen multipel (viermal unter den 24 Fällen); in einem Falle lagen gegen 50 kleine Knoten vor.

Nonne erwähnt in der Münchner medizinischen Wochenschrift 1894 ein apfelgrosses Myom des Ileums. Förster spricht von einem $1^1/_2$ Zoll langen und 10 Linien breiten Polypen, der innen einen Kern aus fibroider Neubildung besass. Ob die von Rhodus und Camerarius 1796, Morgagni, Leudet, Sömmering gesehenen ähnlichen Neugebilde des Magens, die bald an der grossen Kurvatur, bald an der

Cardia sassen, auch Myome waren, ist nur im Zweifel anzunehmen.

Über Ösophagusmyome.

Die Zahl der in der Litteratur beschriebenen Fälle von Myom des Ösophagus ist nicht gross, wenigstens ist nur wenig darüber bekannt geworden.

Die Myome des Ösophagus kommen in verschiedenen Höhen der Speiseröhre vor, in jedem Alter, sie werden meist nicht gross und verlaufen darum auch meist symptomlos. In der Mehrzahl handelt es sich dabei um Leiomyome, die als einzelne oder mehrfache Tumoren vorkommen können (Pichler). — Das Rhabdomyom ist sehr selten und hat mehr malignen Charakter.

Ich lasse hier einen Fall von Rhabdomyom der Speiseröhre folgen, der wegen seiner Seltenheit von Interesse sein dürfte.

Der Fall stammt von Wolfenberger und steht wohl einzig in seiner Art da. Im unteren Teile des Ösophagus fand sich bei der Obduktion eines 75 Jahre alten Mannes eine polypöse gestielte Geschwulst, welche bis zur Cardia herabhing und sich in Form confluierter Knollen in der oberhalb gelegenen Schleimhaut auf eine grössere Fläche ausdehnte. Hinter dem Magen lag eine kugelige Geschwulst, anscheinend eine Lymphdrüsenmetastase. Die verschiedenen Tumoren bestanden aus Spindelzellen und Rundzellen, welche alle Übergänge zu quergestreiften Muskelfasern vom embryonalen Typus erkennen liessen. Viele Zellen enthielten Fetttröpfchen; anscheinend hatten sie auch Glykogen enthalten. Wolfenberger vermutet als Ausgangspunkt dieser Geschwulst einen abgegrenzten embryonalen Keim, was jedoch jeder näheren Begründung entbehrt. Die histologische Diagnose lautete auf Rhabdomyom.

Fehling spricht über maligne Degeneration von Myomen. Es handelt sich um zwei Fälle, wo einmal nach vier Jahren, das andere Mal nach acht Jahren maligne Degeneration eingetreten war. Eine genaue Durchsicht von 409 im letzten Jahrzehnt in der Klinik zu Halle beobachteten Myomfälle ergab 2,2% maligne Degeneration und zwar achtmal sarkomatöse, einmal carcinomatöse.

Was die vielfach erörterte Streitfrage der Myommetastasen betrifft, so harrt diese noch weiterer Aufklärung. Viele Autoren behaupten, dass gutartige Tumoren überhaupt keine Metastasen bilden. In der Münchner medizinischen Wochenschrift 1901 findet sich ein Fall von Uterusmyom beschrieben, nach dessen Exstirpation später Metastasen in Lunge, Leber und Muskeln auftraten.

So ist auch die Frage über gutartige Carcinome noch nicht gar lange erledigt. Man hielt nämlich Schwellungen der Schleimhaut in der Nähe des Pylorus für derartige Tumore, die sich als weiter nichts als Hypertrophieen der Muskulatur erwiesen haben.

Nachdem ich so das wichtigste über gutartige Tumoren des Magendarmkanals, vor allem auch was Ätiologie, Histogenese, pathologische Anatomie, Pathologie, sowie die einschlägige Litteratur anbelangt, berührt habe, mögen zum Schlusse noch die beiden Fälle folgen, welche mir in der Hauptsache Anlass gaben, über dieses Thema zu schreiben.

II. Fall.

Bei einer Frau von 37 Jahren, bei der die klinische Diagnose auf Aneurysma aortae, Kompression des Ösophagus, Facialis- und Hypoglossuslähmung lautete und die an croupöser Pneumonie zu Grunde gegangen war, fand sich bei der Sektion, welche von Herrn Prof. Schmaus in der Prosektur des Krankenhauses r. d. I. vorgenommen wurde, unter anderem

im Ösophagus ein Tumor, der intra vitam lange ohne besondere Erscheinungen getragen worden war. Nur während der letzten Zeit hatte er Verdacht auf Carcinom gemacht und auch solche Symptome gezeigt.

Makroskopischer Befund: Im unteren Teile des Ösophagus, etwa an der Grenze von mittlerem und unterem Drittel, zeigt sich 12 cm unterhalb des Kehlkopfeinganges auf der linken Seite ein über haselnussgrosser, die Schleimhaut vortreibender, jedoch dieselbe nicht durchwachsender Knoten von gelblich-weisser Farbe und derber Konsistenz. Der Ösophagus ist an dieser Stelle für eine ziemlich dicke Knopfscheere durchgängig und zeigt auch an seiner Innenfläche nichts Besonderes. Beim Einschneiden zeigt der erwähnte Knoten eine weiss-gelbliche Farbe, ziemlich derbe Konsistenz, lässt keinen Saft abstreichen und zeigt eine aus grösseren, mehr gelblichen Flecken und Streifen zusammengesetzte Beschaffenheit.

Mikroskopischer Befund: Zur mikroskopischen Untersuchung wurden sowohl durch den Tumor des Magens als auch der Speiseröhre kleine Sagittalschnitte gemacht, welche, nachdem sie in Formalin, dann aufsteigend in 70%, 90%, 96% Alkohol gehärtet waren, zum Teil in Paraffin und Celloidin eingebettet wurden. Die mit dem Mikrotom in einer Dicke von 6—10 Mikra angefertigten Präparate wurden dann mit Hämalaun und Eosin, andere mit Hämatoxylin und Alauncarmin gefärbt. — Unter dem Mikroskop zeigt sich das Plattenepithel der äusseren Scheidehaut vollkommen intakt, die Basalschicht ist auch noch sehr schön erhalten und ist vollkommen regelmässig. Die oberste Epithelschicht ist von fibrillärem Bindegewebe und einzelnen Gefässen durchzogen. Hierum ist dann die Muscularis mucosae ringförmig angeordnet, nur scheint sie in diesem Schnitt als kleine gruppenförmig angeordnete Komplexe, welche die Durch-

schnitte der einzelnen Fasern darstellen. Hierauf kommt eine Schicht fibrillären Bindegewebes, welche wiederum Gefässe verschiedenen Kalibers führt; auf diese folgt die Masse der platten Muskelfasern, zuerst zirkulär angeordnet, in den tieferen Schichten ziemlich regellos durcheinander laufend, so dass also die einzelnen Muskelzüge bald als Stränge in Längsschnitt, bald auch mit Querschnitt und Schiefschnitt erscheint. Das Kaliber der Muskelfasern ist verschieden, die Gefässversorgung des Tumors ist eine relativ geringe. Der ganze Tumor ist gegen die Schleimhaut durch einen stellenweise noch vorhandenen Zug von fibrillärem Bindegewebe abgegrenzt. Die longitudinale Schicht der Muscularis scheint bei der Bildung der Geschwulst, die sich als Myom erweist, auch beteiligt zu sein.

III. Fall.

Das Präparat des dritten Falles stammt von einem 60jährigen Geisteskranken aus der Kreis-Irrenanstalt München und befindet sich in der pathologischen Sammlung der Prosectur des Krankenhauses r. d. I. in München.

Makroskopischer Befund: In der Mitte zwischen grosser und kleiner Kurvatur (s. Abb.) ragt im unteren Drittel an der hinteren inneren Wand ein kleinhühnereigrosser, breit gestielter Tumor, augenscheinlich von Schleimhaut überkleidet, in das Magenlumen hinein. Nach dem Stiele hin verjüngt sich der Tumor. Jenseits vom Ansatze des Stieles finden sich an der Serosa zwei polypöse Gebilde, von denen das kleine etwa Erbsengrösse, das andere Kirschgrösse hat, ebenfalls gestielt; ausser diesem grossen Tumor befinden sich noch an der Schleimhaut je ein etwa erbsengrosses Knötchen zirka fingerbreit von der Cardia entfernt an der vorderen und hinteren Magenwand; ein weiteres, von der Grösse eines Kirschkernes, findet sich an der kleinen Kurvatur, etwa in der Mitte des Magens.

Die Länge des grossen Tumors beträgt 6 cm, seine Breite 4,5 cm, die grösste Dicke in der Mitte beträgt 2 cm, der grösste Umfang 9,8 cm. Die Geschwulst fühlt sich abzüglich ihrer Härtung in Alkohol, ziemlich derb an, viel derber wie die Wand des Magens. Die Entfernung von der Cardia zum Pylorus beträgt 17,5 cm. Auf dem Schnitt erscheint der grosse Tumor in einer etwa 1 mm dicken Kapsel gelegen, so dass derselbe ohne grosse Mühe ausschälbar ist. Der Tumor selbst sieht auf dem Durchschnitt hellgrau, rosafarben aus; er erscheint gelappt, wobei grössere Lappen von Bohnengrösse mit kleinen hanfkorngrossen abwechseln. Zwischen den einzelnen Läppchen liegt ein dunkelbraun rotes Gerinnsel. An der Oberfläche des Tumors erscheint eine etwas über bohnengrosse Höhle, die mit Blut ausgefüllt ist; die Läppchen untereinander liegen locker über-, neben- und aufeinander, sie sind nirgends verklebt oder verlötet. Die Ansatzstelle zeigt auf dem Schnitt nur im Zentrum auf eine den oben beschriebenen Läppchen ähnliche Beschaffenheit; der übrige Teil ist gebildet von derben Geweben mit weisser Farbe mit einem Stich ins Gelbliche.

Die kleinen Tumoren zeigen auf dem Durchschnitt hellgrauweisse Farbe mit einigen kaum stecknadelkopfgrossen und noch kleineren Cysten, die anscheinend mit gallertigen Massen gefüllt sind, daneben einige injicierte Partieen.

Die Magenschleimhaut repräsentiert sich im ganzen in gut ausgeprägten Falten; nur die etwa fünfmarkstückgrosse Schleimhautoberfläche an der vorderen Wand, entsprechend der Auflagerung des Tumors, ist glatt und fühlt sich etwas dünner an als die Schleimhaut an der übrigen Stelle. Die Schleimhaut hat hier dasselbe Aussehen wie diejenige, welche den Tumor überkleidet.

Mikroskopischer Befund: Die Magendrüsen sind noch sehr schön erhalten, hie und da zeigen sich

die Capillaren der Magenschleimhaut ziemlich stark gefüllt in der Mukosa und Submukosa, ebenso finden sich in den einzelnen Drüsen und in der Mukosa selbst verstreut zahlreiche Pigmentkörner, die von Blut herrühren; die Drüsenepithelien sind durchweg intakt; an einzelnen Stellen ist die Umgebung der Magentrichter geringgradig von Leukocyten durchsetzt, ebenso die tieferen Schichten der Mukosa, aber an wenigen Stellen. Stellenweise sind die Drüsenräume sehr stark erweitert im Präparat. Meist ohne besonderen Inhalt sind hie und da abgeschuppte Cylinderepithelien sichtbar. Hierauf folgen längs- und quergetroffene Muskelzüge von geringer Dicke und hierauf wieder, durch fibrilläres, von zahlreichen Pigmentkörnen durchsetztes Bindegewebe, getrennte eigentliche Tumormassen, die von zahlreichen Gefässen durchsetzt wird. Das oben erwähnte Pigment findet sich besonders in den peripheren Bezirken, besonders reichlich um die Gefässe angeordnet und stellenweise mit diesen mitten in das Gewebe hineinziehend. Der Tumor zeigt sich nahezu vollständig an den charakteristischen Formen der glatten Muskelzellen zusammengesetzt, nur hie und da finden sich vereinzelte fibröse Züge. Die Gefässe sind sämtlich stark gefüllt, der Verlauf der Muskelfasern im Präparat ist auch hier unregelmässig; doch scheinen hier grössere Faserzüge vorzuherrschen, wenigstens wechseln im Präparat nur grössere Bezirke längsgetroffener resp. quergetroffener Muskelfasern miteinander ab. Aus dem ganzen Befund ergibt sich, dass wir hier ein reines Myom des Magens vor uns haben.

Die kleinen Tumoren des Magens erwiesen sich unter dem Mikroskop als typische Schleimhautpolypen.

Differentialdiagnostisch käme besonders das Fibrom in Betracht, das mit dem Leiomyom viel Ähnlichkeit hat und zu Verwechslungen führen könnte. Ein gemeinschaftliches Moment liegt hauptsächlich darin, dass die den beiden Geschwulst-

formen eigentümliche fascikuläre Struktur deutliche Beziehungen zu den Gefässen zeigt, indem die Faserzüge entweder ringförmig, in konzentrischen Lagen um die Gefässe angeordnet erscheinen, oder, was häufiger ist, längs, parallel den Gefässwandungen disponiert sind. Davon kann man sich bei den Leiomyomen auf Durchschnitten schon mit dem blossen Auge überzeugen. Mikroskopisch ähneln sich Bindegewebe und glattes Muskelgewebe auch sehr; um bei der Untersuchung nicht irre zu gehen, muss man im Auge behalten, dass die glatten Muskelfasern sehr lange, sehr gleichmässig grosse und stäbchenförmige Kerne besitzen, die nicht, wie die Bindegewebskerne, an den beiden Polen spindelförmig zu Spitzen ausgezogen, sondern leicht abgestumpft erscheinen. So sind auch die einzelnen Zellen selbst beim glatten Muskelgewebe viel gleichförmiger ausgebildet als im Bindegewebe; die Zusammenfassung zu sehr schön geordneten Faserzügen ist charakteristisch. Auf Querschnitten durch die Faserbündel zeigt das glatte Muskelgewebe polygonale Felderung: inmitten der gegenseitig abgeplatteten Felder liegt dann (wenn die Muskelzelle gerade in der Mitte quergeschnitten ist) der Kern; die Felder entsprechen dem relativ reichlich enthaltenen Protoplasma.

Das Lipom, das noch weniger Verwechslungen ausgesetzt ist als das Myom, dürfte differentialdiagnostisch kaum in Betracht kommen.

Mögen die hier beschriebenen Fälle einen nicht unwesentlichen Beitrag zu den gutartigen Tumoren des Magen-Darmkanals liefern.

Zum Schlusse möchte ich nicht unterlassen, meinem hochverehrten Lehrer, Herrn Obermedizinalrat v. Bollinger für die Übernahme des Referates, sowie Herrn Prof. Schmaus für die Überlassung der Krankheitsfälle und die gütige Hilfeleistung bei der Beurteilung derselben meinen besten Dank auszusprechen.

Litteratur.

Borst, Die Lehre von den Geschwülsten 1902.

Ribbert, Allgem. Pathologie und allgem. pathol. Anotomie 1901.

Virchow, Die krankhaften Geschwülste, Bd. III.

Steiner, Über Myome des Magendarmkanals, Münchener Mediz. Wochenschrift 1898, p. 1443.

— Beiträge zur klin. Chirurgie 22, 1898 (Magen und Darm).

— Zentralblatt für Chirurgie 1898, p. 1251.

— Virchow-Hirsch Jahresberichte über d. Fortschritte u. Leistungen in d. ges. Medizin 1898.

Ziegler, Lehrbuch der spez. pathol. Anat. Bd. II. 1898.

Orth, Lehrbuch der spez. Pathologie. Bd. I. 1898.

Rokitansky, Lehrbuch der pathol. Anatomie. Bd. III, p. 171. Wien 1861.

Klebs, Handbuch der pathol. Anat. Bd. I.

Israel, Lehrbuch der allgem. Pathologie 1902.

Schmaus, Lehrbuch der pathol. Anat. 1898.

Voigtel, Handbuch der pathol. Anat. 1804.

Meckel, Handbuch der pathol. Anat. 1818.

Heschl, Kompendium der allgem. u. spez. pathol. Anat. Wien 1855.

Thoma, Lehrbuch der allgem. pathol. Anat. Stuttgart 1694.

Monro, The morbid anatomy of the human gullet, stomach and intestines.

Vogel, Icones hist. patholog. p. 30.

Kunze, Zur Kasuistik der Myome d. Magens. Arch. f. kleine Chirurgie 1890, p. 40.

Leudet, Bullet. de la pociet. anat. T. XXVII, p. 128.
Lieutaud, Hist. anat. med. Goth. et Amst. 1796. V. I. p. 40.
Caminiti, Un caso di mioma del piloso. Rom 1900.
Virchow-Hirsch, Jahresberichte und Leistungen über die Fortschritte in der gesamten Medizin 1900, p. 675, 666.
H. Noll, Inaugural-Dissertation, Würzburg 1902.
Borrmann, Virchow-Hirsch Jahresberichte 1900.
Röder, Zentralblatt f. Chirurgie 1903, p. 22.
Samter, Deutsche Mediz. Wochenschrift 1904, Nr. 25.
Malapert, Bull. et mém. de la soc. de Chir. de Paris. T. XXIX, p. 30.
Zenker, Arch. f. klin. Chirurgie. Bd. 43. 1891.
Langemak, Virchow-Hirsch Jahresberichte 1901.
Hiller, Zentralblatt f. Chirurgie 1899, p. 371.
Pichler, Prager Mediz. Wochenschrift Nr. 38, 1897.
Geissler, Virchow-Hirsch Jahresberichte 1894 II. 222.
F. Westermark, Warfruige-Festschrift p. 170—179.
Berg, Hildebrand, Jahresberichte 1896.
W. Westermark, Dasselbe.
Senn, Dasselbe.
Kemke, Münch. Mediz. Wochenschrift 1897, p. 98.
— Zentralblatt für innere Mediz. 1897.
— Mitteilungen aus der Hamburg. Anstalt. Bd. I.
Wolfenberger, Virchow-Hirsch Jahresberichte 1894.
Rosi, Contribuzione allo studio dei miomi dell' intestino e delle erni dell' appendice vermiforme Morgagni 1897.
Lieblein V., Beiträge zur klin. Chir. Bd. XLI, Heft 3.
— Zentralblatt f. Chirurgie 1904.
Lexer E., Archiv f. klin. Chir. 58, p. 241, 1902.
Sangalli, Storia clinica ed anatomica dei tumori. Pavia 1860.
Heurtaux, Note sur les tumeurs de l'intestine. Arch. provinc. de Chir. 1889 tome 8, p. 701.
Chenzinski, Virchow-Hirsch Jahresberichte 1898 I, p. 260.
Littré, Hist. de l'Academie royal de scienc. 1709. Obs. anat. 3.
Fehling, Berliner klinische Wochenschrift 1898, p. 941.

Port, Multiple Polypenbildung am Tractus intestinalis. Deutsche Zeitschrift f. Chir. Bd. 42. 1896.
Schuh, Über die Kenntnisse der Pseudoplasmen. Wien 1851.
Knoche, Virchow-Hirsch Jahresberichte 1888.
Wladislaw Kozielski, Inaugural-Dissertation. Giessen 1889.
Förster, Wiener Mediz. Wochenschrift 1858.
Lode, Virchow-Hirsch Jahresberichte 1894 I, p. 347.
Morgagni, De sedibus et causis morb. Epist. XXXVII. Art. 30.

Lebenslauf.

Ich, Joseph Max, katholischer Konfession, preussischer Staatsangehöriger, wurde am 22. Dezember 1874 als Sohn des Landwirtes Johann Max in Schweich a. d. Mosel (Rheinland) geboren. Von meinem sechsten Jahre ab besuchte ich die Elementarschule meines Heimatfleckens. Nach Absolvierung derselben bezog ich die Gymnasien in Prüm und Trier und erlangte später in Köln am Kaiser-Wilhelms-Gymnasium das Zeugnis der Reife. Hierauf bezog ich die Universität München, wo ich 1901 die ärztliche Vorprüfung bestand. Im Sommer 1902 besuchte ich die Universität Kiel, im Winter 1902/03 die Universität Berlin, kehrte dann wieder nach München zurück, um hier an der Ludwig-Maximilians-Universität meine Studien zu vollenden.

Während meiner Studienzeit hörte ich an den genannten Universitäten die ordentlichen Vorlesungen folgender Herren Professoren und Dozenten:

In München: Geh. Rat v. Winckel, Obermedizinalrat v. Bollinger, Prof. Eversbusch, Geh. Rat v. Voit, Prof. Kraepelin, Prof. v. Bauer, Geh. Rat v. Angerer, Prof. Gruber, Prof. Müller, Prof. v. Tappeiner, Prof. v. Kupffer, Prof. Rückert, Prof. Schmaus, Prof. v. Ranke, Prof. Bezold, Prof. Schech, Prof. Klaussner, Prof. Berten, Prof. Schlösser, Prof. Hofmann, Prof. Röntgen, Prof. Hertwig, Prof. Goebel, Prof. Giessenhagen, Prof. Graetz, Geh. Rat v. Baeyer, Dr. Kerschensteiner, Dr. v. Sicherer. In Kiel: Geh. Rat Helferich, Geh. Rat Quincke, Dr. Nicolay. In Berlin: Exzellenz v. Bergmann, Geh. Rat Ohlshausen, Prof. Nagel, Prof. Irael, Prof. Michaelis, Prof. Greeff.

Bei dieser Gelegenheit spreche ich allen bekannten Herren für die Einführung in die medizinische Wissenschaft und für meine weitere Fortbildung in derselben meinen verbindlichsten Dank aus.

Nach bestandenem Staatsexamen im W.-S. 1904/05 promovierte ich zum Doctor medizinae.

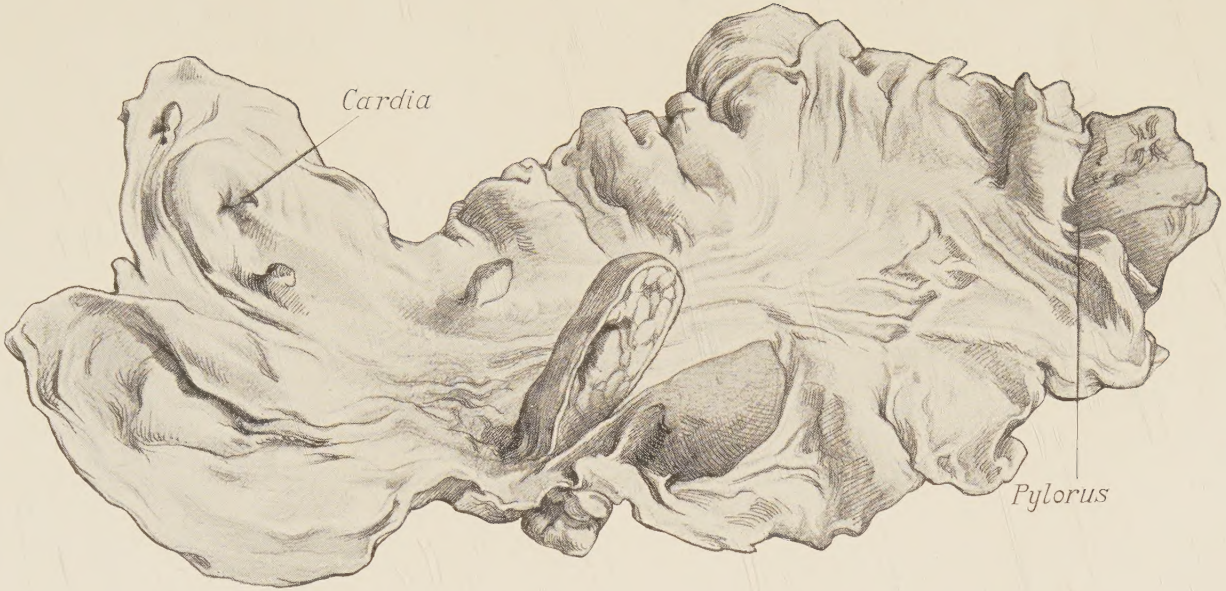

Myom des Magens ($^1/_2$ natürl. Grösse).